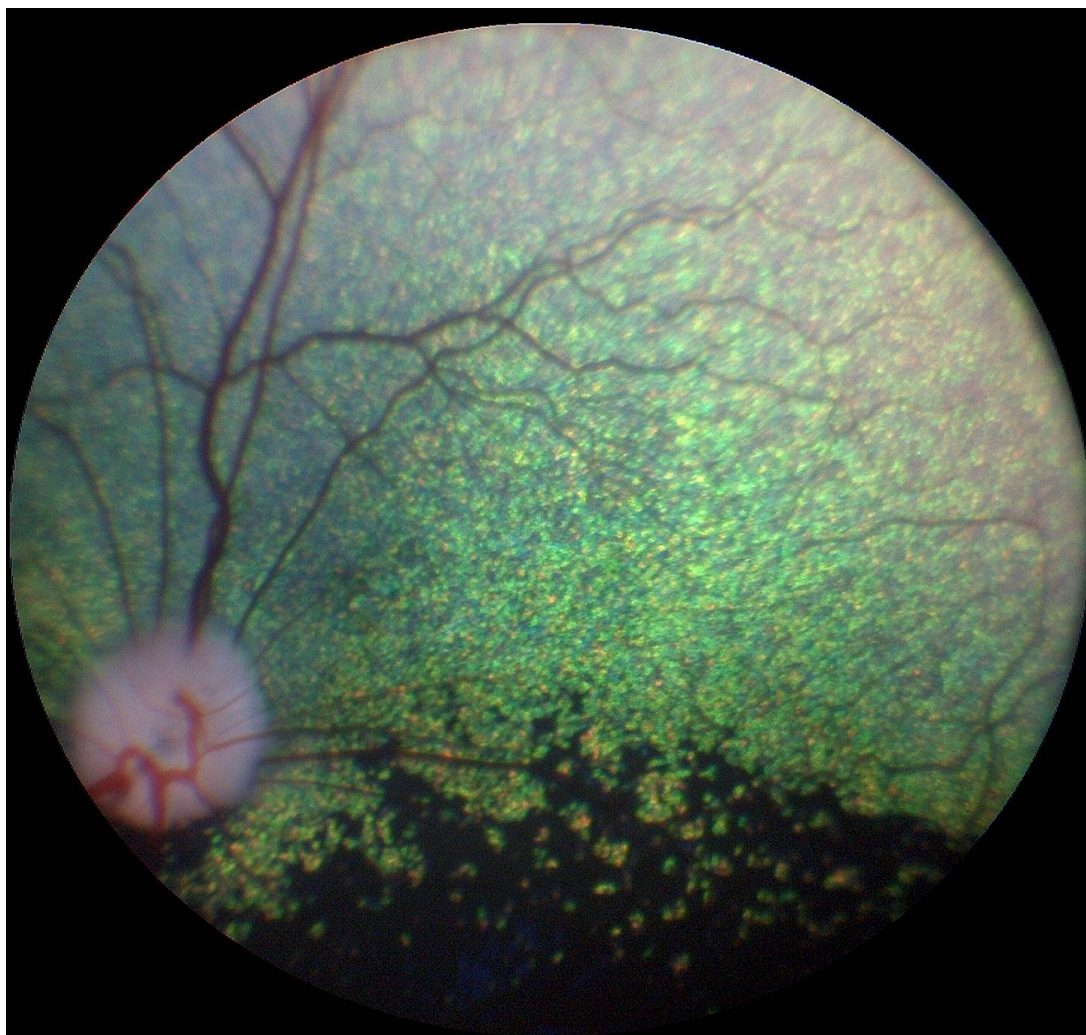


AVLSANBEFALINGER



Revidert 2015 av gruppen av autoriserte attestutstedere for
arvelige øyesykdommer i Norge

Anbefalt undersøkelsesrutine

- **Avlsdyr:** Årlig så lenge de brukes i avl, første gang ved ett års alder
- **Øvrige hunder:** Ved 1, 3 og 7 års alder.
- **Valper med hensyn på medfødte sykdommer (se raseoversikten):** 6-8 uker gamle
- **Gonioskopi** gjøres kun én gang og kan for aktuelle raser utføres i forbindelse med første øyelysing

Avlsanbefalinger gis ut fra resultatet av øyelysingen. Anbefalingene er generelle og gjelder for alle raser. Avlsanbefalingene er gitt i samsvar med anbefalingene til European College of Veterinary Ophthalmologists Hereditary Eye Disease committee.

Ny kunnskap om en sykdom kan føre til at en avlsanbefaling senere kan endres for den aktuelle sykdommen.

Gentester

Gentesting er tilgjengelig for mange arvelige øyesykdommer og det ventes at flere tester vil bli kommersielt tilgjengelig for flere raser etter hvert. For de spesifikke sykdommene der det finnes gentest gjelder spesielle avlsanbefalinger. Merk at en hundrase kan ha flere arvelige former av for eksempel PRA og katarakt, og at gentesten kun gjelder den gendefekten det testes for.

På generelt grunnlag anbefales at hunder uansett rase øyelyses som ledd i kontrollprogram for arvelige sykdommer

Gentesting erstatter ikke øyelysing.

Vedtatt på Europeisk FCI/Nasjonale Kennelklubber/ECVO møte Paris 2005

Lenker:

<http://www.vetnett.no/autorisert-oyelyser>
www.ecvo.org

Utdrag fra NKKs hjemmeside (2015) vedrørende øyelysing:

Sitat: "Øyelysing

For følgende raser er det innført krav om at foreldredyrene skal være øyelyst maksimalt 12 mnd før paring for registrering av valper:

- *Amerikansk cocker spaniel* (f.o.m 01.04.2014)
- *Amerikansk vannspaniel* (f.o.m 01.04.2014)
- *Bichon frisé* (f.o.m 01.01.2013)
- *Chihuahua kort- og langhåret* (f.o.m 01.06.2015)
- *Clumber spaniel* (f.o.m 01.04.2014)
- *Cocker spaniel* (f.o.m 01.04.2014)
- *Engelsk springer spaniel* (f.o.m 01.04.2014)
- *Field spaniel* (f.o.m 01.04.2014)
- *Irsk vannspaniel* (f.o.m 01.04.2014)
- *Norrbottenspets* (f.o.m 01.01.2014)
- *Sussex spaniel* (f.o.m 01.04.2014)
- *Tibetansk spaniel* (f.o.m 01.04.2014)
- *Welsh springer spaniel* (f.o.m 01.04.2014)

For utenlandske hunder: Kopi av hundens ECVO-attest må vedlegges registreringsanmeldelsen. **For svenske hunder: Dersom øyelysingen er utført i Sverige, men uten at det foreligger ECVO-attest, må kopi av den svenske øyelysingsattesten vedlegges registreringsanmeldelsen; dette resultatet kan imidlertid ikke legges inn i DogWeb.** (sitat slutt)

AVLSANBEFALINGER

Medfødte tilstander

Persisterende pupillmembran (PPM)

- Hunder med små forandringer med strenger som krysser over pupillåpningen kan brukes i avl, men bør fortrinnsvis parres med hund uten tilsvarende forandringer. Dette gjelder alle raser.
- Hunder med forandringer som affiserer synet bør ikke brukes i avl
- (Pigment på fremre linsekapsel uten andre forandringer beskrives, med klassifiseres ikke som PPM. Små forandringer på iris som ikke angår pupillåpningen anmerkes ikke på attesten.)

PHTVL/PHPV (persisterende hyperplastisk tunica vasculosa lentis/persisterende hyperplastisk primær vitreus):

- Hunder med PHTVL/PHPV grad 1 kan brukes i avl, men bør helst parres med hund fri for lidelsen
- Hunder med grad 2-6 bør ikke brukes i avl, uansett rase

Katarakt, medfødt:

- Hunder med medfødt katarakt bør ikke brukes i avl.
- Hunder med misdannelse i linsen, herunder lenticonus og linsecolobom bør ikke brukes i avl.
- Unntak er hunder med katarakt hvor klar, ikke-arvelig årsak til katarakt kan påvises

Retinal dysplasi (RD)

- Det anbefales ikke generell avlsrestriksjon for (multi-)fokal og geografisk retinal dysplasi, men affisert hund bør parres med øyelyst, normal hund
- Hunder med total retinal dysplasi bør ikke brukes i avl
- Særlige anbefalinger er gitt for engelsk springer spaniel: Hunder med retinal dysplasi, uansett type, bør ikke brukes i avl

Hypoplasi av n.optikus/mikropapill

Hunder med mangelfull utvikling av synsnerven - hypoplasi av n.opticus / mikropapill - bør ikke brukes i avl

Collie eye anomaly (CEA)

- Hunder med CRD kan brukes i begrenset omfang hvis de forøvrig har egenskaper vesentlige for rasens avlsmessige framgang. Hunder bør da parres med en hund fri for CEA
- Hunder med CEA utover CRD, inkludert colobom, blødning i øyet og/eller netthinneløsning bør ikke brukes i avl

Colobom i synsnerven

Hunder med colobom i synspapillen, uansett rase, bør ikke brukes i avl

Pektinatligament-abnormalitet og trange iridocornealvinkler

I Norge anbefales gonioskopi på alle typer basset, engelsk og welsh springer spaniel, flat coated retriever, samojed, siberian husky, amerikansk cocker spaniel, glen of Imaal terrier, langhåret vorstehhund, bouvier de flandres, shiba og leonberger

Forklaring på betegnelser:

- Fibrae latae: Brede fibre i pektinatligamentet
- Laminae: Lengre områder er unormale
- Occlusio: Vinkelen er lukket

Vurdering av resultat:

- < 25% unormalt: Fri
- 25-50% unormal: Usikker (diagnosen er sikker, men betydning er usikker)
- 50% unormal: Affisert

Avlsanbefaling:

- Ikke alle hunder som har "unormale" funn bør utelukkes fra avl. Men i og med at det finnes en sammenheng mellom gonioskopifunn og risiko for å få glaukom, og for å bringe anlegget for unormalt avløp videre til avkommet, anbefales at en hund med anmerkning parres mot en hund med normalt gonioskopifunn. Man bør også være forsiktig med å parre hunder fra to linjer hvor glaukom forekommer.
- Hunder med glaukom bør ikke brukes i avl

Multiple medfødte øyeforandringer, herunder mikroftalmi

Hunder med slike forandringer bør ikke brukes i avl

Atresi av tårepunkt/mikropunktum

Hunder med lidelsen kan brukes i avl, men bør parres med normal hund

Dermoid

- Hunder med små dermoid kan brukes i avl hvis de ellers har egenskaper som er viktige for rasens framgang
- Hunder med store dermoid som angår hornhinne og/eller øyelokk bør ikke brukes i avl

Irishypoplasi ("iriscolobom")

- Hunder med irishypoplasi kan brukes i avl hvis forandringene er milde og bruk av hunden i avl ellers er viktig for rasens framgang
- Hunder med uttalte forandringer eller med andre samtidige misdannelser i øyet bør ikke brukes i avl

Fotoreseptor-dysplasi, ulike typer

Hunder med fotoreseptordysplasi, deres foreldre, søsken og avkom bør ikke brukes i avl. For de sykdommene hvor gentest er tilgjengelig gjelder egne anbefalinger

Ervervede tilstander

Entropion / ektropion/makroblefaron.

- Forandringene kan være uni- eller bilaterale og beskrives og graderes i mild, moderat og uttalt.
- Hunder med milde og moderate forandringer kan brukes i avl, men bør fortrinnsvis parres med hunder fri for lidelsen
- Hunder med uttalt entropion eller ektropion som ikke er forenlige med sunnhet bør ikke brukes i avl

Feilstilte øyehår (distichiasis/trichiasis/ektopisk cilium)

- Hunder med ektopiske cilier eller med uttalt grad av distichiasis/trichiasis bør ikke brukes i avl
- Hunder med moderat grad av distichiasis kan brukes i avl, men bør fortrinnsvis parres med hund fri for lidelsen

Corneadystrofi

- Corneadystrofi i stroma registreres på attesten, men gir ikke avlsrestriksjoner (ikke endret)
- Hunder med endoteldystrofi bør ikke brukes i avl

Katarakt (utviklingskatarakt)

- Hunder med arvelig katarakt bør ikke brukes i avl
- Unntak er hunder med fremre Y-sømskatarakt (på attesten avkrysset som «ant.sut.l»), disse kan med forsiktighet brukes i avl hvis de ellers representerer gode avlsdyr. De bør da parres med hund fri for tilsvarende katarakt

Pulverulent nukleær katarakt

Hunder med pulverulent nukleær katarakt kan brukes i avl, men bør fortrinnsvis parres med hund fri for slike forandringer.

Primær linseluksasjon

- Hunder med primær linseluksasjon bør ikke brukes i avl
- For foreldre, søsken og avkom vil avlsrestriksjoner avhenge av type og nedarving av sykdommen, og hvorvidt det er gentest tilgjengelig

Progressiv retinal atrofi (PRA) – ulike typer

- Hunder med PRA, uansett form, bør ikke brukes i avl
- Hvis defektgenet ikke er identifisert og det ikke finnes gentest, gjelder at hund med PRA, dens foreldre, søsken og avkom ikke bør brukes i avl
- For hunder som gentestes gjelder andre anbefalinger, avhengig av nedarvingsmønster

Vitreusfremfall

- Hunder med fremfall av glasslegememateriale (vitreusfremfall) kan brukes i avl hvis de ikke tilhører en rase hvor arvelig linseluksasjon er kjent.
- For raser med linseluksasjon gjelder at hunden kan brukes i avl hvis det ikke foreligger andre symptomer på linseluksasjon. Hund med vitreusfremfall bør parres med en hund uten tilsvarende forandringer.
- I tilfeller hvor bedømmelsen vedrørende linseluksasjon er usikker, krysses av på attesten for "Mistenkt" og hunden undersøkes på nytt igjen etter 6 måneder

Iriscyster

- Vanlige iriscyster anmerkes på attesten men gir ingen avlsrestriksjoner
- Hunder med iriscyster med komplikasjoner i form av betennelse (uveitt) og/eller trykkstigning i øyet (glaukom) bør ikke brukes i avl

For følgende sykdommer gjelder at affisert hund ikke bør brukes i avl:

- Okulær melanose (melanocytisk glaukom)
- Keratitis punktata
- Kronisk superfisiell keratitt (pannus, pannøs keratitt)
- keratoconjunctivitis sicca vurdert som arvelig
- netthinneløsning som regnes å være arvelig betinget
- Sykdommer i netthinnen *inkludert, men ikke begrenset til:*
 - Multifokal retinopati med uttalte forandringer og/eller synsnedsettelse (dekker både Working dog r. og retinopati hos vestgötaspets)
 - Chinese crested dog pigmentøs chorioretinopati
 - Canine multifocal retinopathy (CMR)
 - Slowly progressive retinopathy hos shetland sheepdog
 - Ceroid lipofuscinose
 - Retinal pigmentepitel-dystrofi (RPED)

GRUPPE 1 - BRUKS-, HYRDE - OG GJETERHUNDER

Australsk cattle dog

Sykdom

Linseluksasjon

PRA (prcd)

Katarakt

Australsk kelpie

Sykdom:

Linseluksasjon

Utviklingskatarakt

Australsk Shepherd

Sykdommer

Collie Eye Anomali (CEA)

Iriscolobom/ irishypoplasi

Multiple misdannelser i øyet (merle ocular dysgenese)

Progressiv retinal atrofi (PRA)

Katarakt (HSF4)- gentest tilgjengelig

Border collie

Sykdom

Collie eye anomaly (CEA)

"Working dog retinopathy" (multifokal retinadegenerasjon)

Progressiv retinal atrofi

(Primær linseluksasjon og primært glaukom har vært beskrevet på rasen).

Bouvier des flandres

Sykdommer

PHTVL/PHPV (Persisterende tunica vasculosa lentis)

Utviklingskatarakt, bakre pol eller mer utbredt

Glaukom (grønn stær)

Briard

Sykdommer

Kongenital retinal dystrofi (RPE 65). Beskrevet flere tilfeller fra Sverige, forekomst i Norge ikke kjent.

PRA

Collie

Sykdommer

Collie eye anomali (CEA)

Multiple misdannelser i øyet (merle ocular dysgenese)

Tidlig PRA (rcd2) Ikke påvist i Norge

Hypoplasi av nervus opticus. Medfødt.

Undersøkes samtidig som CEA.

Mikroftalmi. Medfødt. Kan være vanskelig å gradere, da rasestandarden tilsier at øynene skal være små.

Persisterende pupillmembran. Medfødt.

Påvises i økende antall, men har hittil bare i få tilfeller gitt nedsatt syn.

Progressiv retinal atrofi (PRA) sen form.

Spiller liten rolle i Norge i dag.

Undersøkelsesrutine

Valper undersøkes i 6-8 ukers alder. Hvis dette ikke kan gjennomføres, undersøkes hunden så tidlig som mulig. Avlshunder undersøkes også i 1-års alder.

Hollandsk gjeterhund

Sykdom

Glaukom

Kaukasisk ovtcharka

Sykdommer:

Mikroftalmi

retinal dysplasi (RD)

katarakt

distichiasis

Lancashire heeler

Sykdom

Collie eye anomali (CEA)

Progressiv retinal atrofi (PRA)

Old English sheepdog

Sykdommer

Multiple okulære anomalier (MOA), inkludert mikroftalmi og katarakt
Utviklingskatarakt

Polsk owczarek niziny (PON)

Sykdommer

Ceroid lipofuscinose (CL)
Retinaforandringene kan utvikles før tydelige nevrologiske forandringer
Progressiv retinal atrofi (PRA)

Puli/Pumi

Sykdom

Retinal dysplasi (RD)

Undersøkelsesrutine

Valper kan undersøkes i 7-ukers alder

Pyreneerhund

Sykdom

CMR – Canine Multifocal Retinopathy
Recessivt nedarvet. Gentest tilgjengelig

Schapendoes

Sykdom

Katarakt

Progressiv retinal atrofi (PRA) Gentest tilgjengelig

Schæferhund

Sykdommer

Medfødt katarakt,
Utviklingskatarakt
Kronisk superfisiell keratitt (pannus).

Shetland sheepdog

Sykdommer

Collie eye anomaly (CEA). Medfødt.
Progressiv retinal atrofi (PRA)
Slowly progressive retinopathy (SPR)
Undersøkelsesrutine

CEA: Valper undersøkes i 6-8 ukers alder. Hvis dette ikke kan gjennomføres, undersøkes hunden så tidlig som mulig. Avlshunder undersøkes også i 1-års alder.

Tervueren, groenendael laekenois, malinois

Sykdommer

Utviklingskatarakt, fortrinnsvis bakre polkatarakt, men også mer utbredt kortikal katarakt
Kronisk superfisiell keratitt (pannus), samt *episklerokeratitt* også diagnostisert.

Ungarsk kuvasz

Sykdom

Progressiv retinal atrofi (PRA – prcd)

Welsh corgi, pembroke

Sykdommer

Utviklingskatarakt. Har vært påvist, men bare i få tilfeller.

Progressiv retinal atrofi (PRA).

Persisterende pupillmembran (PPM)

Retinal dysplasi (RD), multifokal. Medfødt.

Welsh corgi, cardigan

Sykdom

Progressiv retinal atrofi (PRA) (rcd 3). Ikke kjent i Norge. Gentest tilgjengelig.

GRUPPE 2: SCHNAUZER/PINSCHER, MOLOSSER, SENNENHUNDER

Boxer

Sykdom

Utviklingskatarakt

Dansk-svensk gårdshund

Sykdommer

Linseluksasjon

PRA

Dobermann

Sykdommer

PHTVL/PHPV (persisterende hyperplastisk tunica vasculosa lentis / persisterende hyperplastisk primær vitreus). Medfødt.

Multiple okulære anomalier (MOA).

Medfødt

Undersøkelsesrutine

Hundene kan undersøkes fra 6-8 ukers alder. Alle avlshunder bør være undersøkt. PHTVL/PHPV graderes etter utbredelsen av forandringene.

Dvergpinscher

Sykdom

PHTVL/PHPV (persisterende hyperplastisk tunica vasculosa lentis / persisterende hyperplastisk primær vitreus). Medfødt.

Utviklingskatarakt

PRA

Dvergschnauzer

Sykdommer

Utviklingskatarakt

Kongenital (medfødt) katarakt, evt. kombinert med mikroftalmus.

PRA (flere former med ulik nedarving)

Ceroid lipofuscinose (CL)

Leonberger

Sykdom

Utviklingskatarakt, enten som bakre polkatarakt, mer utbredt kortikal katarakt, eller fremre Y-sømskatarakt (ant.sut.I). Initiale forandringer kan også presenteres som diffus opasitet i linsene.

Glaukom

Pulverulent nukleær katarakt gir forandringer i linsekjernene som ser ut som en ball med «spunnet sukker». Gir ikke synsforstyrrelse.

Undersøkelsesrutine:

Den første undersøkelsen bør også omfatte gonioskopi

Mastiff

Sykdommer

Multifokal retinopati (CMR).

Gentest tilgjengelig.

Persisterende pupillmembran (PPM).

Mellompinscher

Sykdommer

PHTVL/PHPV (persisterende hyperplastisk tunica vasculosa lentis / persisterende hyperplastisk primær vitreus). Medfødt.

Utviklingskatarakt

Undersøkelsesrutine

Hundene kan undersøkes for PHTVL/PHPV fra 7-8 ukers alder. Alle avlshunder bør være undersøkt. Lidelsen graderes etter utbredelsen av forandringene.

Mellomschnauzer

Sykdommer

Utviklingskatarakt

PHTVL/PHPV

Riesenschnauzer

Sykdommer

PHTVL/PHPV

Utviklingskatarakt

Retinal dysplasi (RD) Multifokal

Rottweiler

Sykdommer

Utviklingskatarakt, bakre pol eller mer utbredt

Irishypoplasi/Iriscolobom

Retinal dysplasi (RD), multifokal.

Shar pei

Sykdommer

Entropion/blepharophimose

Linseluksasjon

Glaukom

PRA

St.bernhardshund

Sykdommer

Utviklingskatarakt

Entropion/ektropion/makroblefaron

Mikroftalmi

GRUPPE 3 - TERRIERE

Airdale terrier

Sykdom

Persisterende pupillmembran (PPM).

Medfødt. Graderes i flg attest

Australsk terrier

Sykdommer

Utviklingskatarakt

PRA

Cairn terrier

Sykdom

Hyperpigmentering av iris og iridocornealvinkel med sekundært glaukom (Okulær melanose med glaukom)

Staffordshire bull terrier

Sykdommer

PHTVL/PHPV. Medfødt.

Katarakt (HSF4) Utvikles tidlig Gentest tilgjengelig

Utviklingskatarakt

Undersøkelsesrutine

Hundene kan undersøkes fra 7-8 ukers alder. Alle avlshunder bør være undersøkt. PHTVL/PHPV graderes etter utbredelsen av forandringene.

West highland white terrier

Sykdommer

Medfødt katarakt med eller uten samtidig mikroftalmi.

Utviklingskatarakt

Keratoconjunctivitis sicca

Undersøkelsesrutine

Tåreproduksjon bør måles ved første undersøkelse

Øvrige raser i Gruppe 3

Sykdom

Linseluksasjon.

Ikke rutineundersøkt. Diagnostisert i Norge hos bl.a. sealyham, foxterrier og jack russell terrier.

Gentest er tilgjengelig for linseluksasjon for flere av terrierrasene. Enkelte heterozygote hunder kan utvikle sykdommen

GRUPPER 4/6: DACHS-, DRIVENDE- OG SPORHUNDER

Basset hound – alle typer

Sykdom

Glaukom

Ektropion

Undersøkelsesrutine

Gonioskopi bør inngå i undersøkelsen

Petit Basset Griffon Vendéen

Se under Basset

Beagle

Sykdommer

Glaukom

Utviklingskatarakt

Dachshund, langhåret

Sykdommer

Progressiv retinal atrofi (PRA)

Idiopatisk keratitt (Keratitis punctata)

Dvergdachshund, langhåret

Sykdommer

Cone-rod dystrophy (Cord1) – en form for PRA

Generalisert PRA

Strihåret dachshund

Sykdommer

Tapp-stav dystrofi (dagblindhet)

Progressiv retinal atrofi (PRA)

Utviklingskatarakt

Korthåret dachshund

Sykdommer

Utviklingskatarakt.

Progressiv retinal atrofi (PRA)

Korthåret dvergdachshund

Sykdommer

Cone-rod dystrophy (Cord1) – en form for PRA

Dalmatiner

Sykdom

Irishyoplasia

GRUPPE 5: SPISSHUNDER

Akita

Sykdommer

Multiple okulære anomalier. Medfødt

Progressiv retinal atrofi (PRA)

Uveodermatologisk syndrom

Alaskan Malamute

Sykdommer

Hemeralopi (CD- cone degeneration, dagblindhet)

Utviklingskatarakt

“Working dog retinopathy” (multifokal retinadegenerasjon)

Basenji

Sykdommer

Persisterende pupillmembran (PPM).

Medfødt. Graderes iflg attest. (Pigment på fremre linsekapsel uten andre forandringer anmerkes med klassifiseres ikke som PPM).

Colobom. Medfødt, mulig assosiert med PPM.

Retinopati langsomt progredierende retinadegenerasjon

Chow chow

Sykdommer

Persisterende pupillmembran (PPM).

Glaukom

Eurasier

Rasen er oppstått på grunnlag av blant annet samojed og chow chow. Det er rimelig å gå ut fra at eurasier han ha samme øyesykdommer som disse to rasene. Glaukom er påvist på rasen.

Sykdommer

Entropion

Utviklingskatarakt

Glaukom

Finsk lapphund

Sykdommer

PHTVL/PHPV

Utviklingskatarakt

Progressiv retinal atrofi (PRA - prcd)

CMR (canine multifocal retinopathy)

Kleinspitz

Sykdommer

Utviklingskatarakt

PRA

Norrbottenspets

Sykdom

Utviklingskatarakt

Norsk buhund

Sykdom

Utviklingskatarakt

Pulverulent nukleær katarakt

Norsk elghund

Sykdommer

Glaukom (grønn stær)

Progressiv retinal atrofi (PRA).

Utviklingskatarakt.

Tidlig stav-tapp degenerasjon - ikke påvist i Norge

Undersøkelsesrutine

Undersøkelsen bør også omfatte måling av intraokulært trykk.

Samojed

Sykdommer

Glaukom

Utviklingskatarakt

Undersøkelsesrutine

Den første undersøkelsen bør også omfatte gonioskopi

Shiba

Sykdommer

Utviklingskatarakt

Glaukom

Siberian husky

Sykdom: *Glaukom.*

Utviklingskatarakt.

Corneadystrofi

X-linked PRA

Undersøkelsesrutine

Den første undersøkelsen bør også omfatte gonioskopi

Volpino italiano

Sykdom

Linseluksasjon

Västgötaspets

Sykdom

Retinadegenerasjon «Vestgötaspets-retinopati» (CMR)

Retinaforandringene er progredierende, ikke nødvendigvis symmetriske og gir retina et "skjoldete" utseende. Tisper og hannhunder likt affisert.

GRUPPE 7:

STÅENDE FUGLEHUNDER

Engelsk setter

Sykdom

Progressiv retinal atrofi (PRA) rcd4

Gentest tilgjengelig

Gordon setter

Sykdom

Progressiv retinal atrofi (PRA) rcd4

Gentest tilgjengelig

Irsk setter

Sykdom

Progressiv retinal atrofi (PRA) tidlig form (rcd-1)

PRA sen form (rcd4)

Gentest tilgjengelig for begge former

Vorstehhund, korthåret

Sykdom

Dagblindhet (cone dystrophy – cd)

Undersøkelsesrutine

Det ses ikke oftalmoskopiske forandringer, diagnose må baseres på kliniske funn, ERG og gentest.

Vorstehhund, langhåret

Sykdom

Glaukom

Undersøkelserutine

Den første undersøkelsen bør også omfatte gonioskopi

GRUPPE 8: APPORTERENDE HUNDER

Amerikansk cocker spaniel

Sykdommer

Progressiv retinal atrofi (PRA - prcd)

Utviklingskatarakt

Glaukom

Diverse øyelokkslidelser

Cocker spaniel, engelsk

Se undersøkelserutiner for amerikansk cocker spaniel vedrørende PRA og katarakt.

I tillegg undersøkes for:

Sykdommer

Mikroftalmi

Persisterende pupillmembran (PPM).

Medfødt. Graderes iflg attest

Engelsk springer spaniel

Sykdommer

Cone-rod dystrophy (Cord1) – en form for PRA

Progressiv retinal atrofi (PRA).

Retinal dysplasi (RD) multifokal / geografisk. Medfødt

Utviklingskatarakt

Glaukom

Undersøkelserutine

Den første undersøkelsen bør også omfatte gonioskopi

Welsh springer spaniel

Se sykdommer og undersøkelserutiner for engelsk springer spaniel.

I tillegg ses uttalt distichiasis på hunder av denne rasen.

Retriere

Herunder **chesapeake bay retriever, curly coated retriever, flat coated retriever, golden retriever, labrador retriever, nova scotia duck tolling retriever.**

Sykdommer

Progressiv retinal atrofi (PRA - prcd)

Utviklingskatarakt, herunder bakre polkatarakt og mer utbredt katarakt, samt fremre Y-sømskatarakt (Ant.sut.l.)

Labrador og golden retriever

Retinal dysplasi (RD) multifokal og geografisk. Medfødt.

Golden retriever

Atresi av tårepunkt

Melanocytisk/cystisk glaukom

PRA.

Det er gentest tilgjengelig for flere former for recessivt nedarvet PRA hos rasen.

Nova scotia duck tolling retriever

CEA – CH.

Gentest for CEA/CH er tilgjengelig.

Atresi av tårepunkt

Labrador retriever

Retinal dysplasi (total). Medfødt. Valpene er blinde.

Flatcoated retriever

Glaukom

Gonioskopi bør utføres som del av første undersøkelse.

Distichiasis / Ektopisk cilium.

Portugisisk vannhund

Sykdom

Progressiv retinal atrofi (PRA - prcd)

Wachtelhund

Sykdommer

Utviklingskatarakt

PRA

GRUPPE 9: SELSKAPSHUNDER

Bichon frisé

Sykdommer

Utviklingskatarakt. Kan komme allerede fra 6 måneders alder, men også relativt sent i hundens liv og kan utvikles raskt til total katarakt

Progressiv retinal atrofi (PRA)

Bichon havanais

Sykdommer

Utviklingskatarakt

Progressiv retinal atrofi (PRA)

Vitreusdegenerasjon

Boston terrier

Sykdommer

Katarakt. To former, tidlig (HSF4) og sen opptreden. For den tidlige formen finnes gentest

Corneaendoteldystrofi

Cavalier king charles spaniel

Sykdommer

Kongenital (medfødt) katarakt, eventuelt med misdannet bakre linsekapsel (lenticonus) og/eller mikroftalmi.

Utviklingskatarakt

Retinal dysplasi (RD) geografisk. Medfødt, kan angå ett eller begge øyne.

Corneadystrofi

Chihuahua (lang- og korthår)

Sykdommer

Progressiv retinal atrofi (PRA)

Utviklingskatarakt

Chinese Crested / powder puff

Sykdommer

Progressiv retinal atrofi (PRA)

Chorioretinopati

Keratoconjunctivitis sicca (KCS)

Irishypoplasi/iriscolobom

Linseluksasjon

Vitreusdegenerasjon

Undersøkelsesrutine

Undersøkelse for irishypoplasi /iriscolobom og måling av tåreproduksjonen bør utføres før pupillene dilateres for videre undersøkelse. Det er tilstrekkelig med måling av tåreproduksjon ved første gangs undersøkelse hvis verdiene er normale og hunden ikke viser kliniske tegn på KCS.

Tidlige stadier av chorioretinopati kan være vanskelig å skille fra normalvariasjoner i retina. Ved usikkerhet bør undersøkelsen gjentas etter 6-12 måneder.

Coton de tular

Sykdom

CMR – Canine Multifocal Retinopathy
Recessivt nedarvet. Gentest tilgjengelig

Fransk bulldog

Sykdom

Utviklingskatarakt tidlig form - HSF4).

Recessivt nedarvet. Gentest tilgjengelig.

I tillegg er rasen disponert for keratoconjunctivitis sicca (KCS), fremfall av 3.øyelokkskjertel, lagophthalmus, medial entropion, dermoid.

King Charles spaniel

Sykdom

PHTVL/PHPV (persisterende hyperplastisk tunica vasculosa lentis / persisterende hyperplastisk primær vitreus). Medfødt.

Lhasa apso

Sykdommer

Progressiv retinal atrofi (PRA)

Utviklingskatarakt

I tillegg er rasen disponert for keratoconjunctivitis sicca (KCS)

Løwchen

Sykdom

Progressiv retinal atrofi (PRA)

Utviklingskatarakt

Mops

Sykdommer

Lagofthalmus – for store øyelokksspalter

Trichiasis

Pigmentøs keratitt

Progressiv retinal atrofi (PRA)

Utviklingskatarakt

Papillon/phalene

Sykdommer

Progressiv retinal atrofi (PRA)

Utviklingskatarakt

I tillegg er det rapportert tilfeller av vitreusdegenerasjon. Den kliniske betydningen av forandringene er usikker.

Puddel

Dvergpuddel

Sykdommer

Progressiv retinal atrofi (PRA)- prcd

Hypoplasi (mangelfull utvikling) av synsnerven. Medfødt.

Utviklingskatarakt

Mellompuddel

Se anbefalinger for dvergpuddel.

Stor puddel

Sykdom

Utviklingskatarakt kortikal og fremre y-søm (ant.sut.l.)

Progressiv retinal atrofi (PRA)

Shih tzu

Sykdom

Progressiv retinal atrofi (PRA)

Vitreusdegenerasjon

Utviklingskatarakt

I tillegg er rasen disponert for keratoconjunctivitis sicca (KCS)

Tibetansk spaniel

Sykdom

Progressiv retinal atrofi (PRA)

Utviklingskatarakt

Tibetansk terrier

Sykdommer

Progressiv retinal atrofi (PRA)

Ceroid lipofuscinose (CL)

Linseluksasjon.

Utviklingskatarakt

Yorkshireterrier

Sykdom

Retinal dysplasi – total

Progressiv retinal atrofi (PRA)

Keratoconjunctivitis sicca

Undersøkelsesrutine

Valpene kan undersøkes fra 7-ukers alder

GRUPPE 10- MYNDER

Afghansk mynde

Sykdom

Utviklingskatarakt

BorzoïSykdom

Multifokal chorioretinopati

Irsk ulvehundSykdommer

Progressiv retinal atrofi (PRA) – tidlig form

Utviklingskatarakt

Italiensk myndeSykdom

Vitreusdegenerasjon.

SloughiSykdom

rcd-1 (rod-cone dysplasia) – en form for tidlig PRA.

Gentest tilgjengelig

WhippetSykdommer

CEA/CH ("Collie eye anomaly/choroidal hypoplasi") – Langhåret whippet. Gentest tilgjengelig

Progressiv retinal atrofi (PRA)

Vitreusdegenerasjon